

## X線による空虚胃の胃液分泌の簡便な検査法

### Über eine einfache Methode zur röntgenologischen Ermittlung der Saftsekretion im speiseleeren Magen (kontinuierliche Sekretion: Parasekretion)

Fujinami K<sup>†</sup>. *Deutsch Med Wochenschr* 38:496-501, 1912

食物の刺激なしに持続する胃液分泌を異常胃液分泌 (Parasekretion) と言い, Reichmann が最初に記載して以来多くの研究がある. その診断に関しては, その病態を症状からしばしば推測するものの, 最近まで胃管検査に依らなければ確認できなかった. これを胃管を用いず, X線の応用で証明する試みについては未だ報告がない.

X線学的な手法に関する文献は既にあるが, その証明については進展をみていない. 1910年, Schlesinger[1]は, 立位で空虚胃にビスマスーモンダミン造影剤<sup>\*1</sup>を投与すると, その直後に胃のX線像に2層構造を認めることを示した. 下層にはビスマス製剤の暗い陰影, 上層には明るい胃の輪郭が認められる (図1). しばらく時間をおいて透視すると, 明るいガス層と暗いビスマス層の間に, 周囲の腹部と同程度の灰色の中間層が認められ, これは胃液と考えられた. Schlesingerは, 吸引実験, 沈殿実験によってこれが実際に純粋な胃液であることを証明し, また様々な条件下において食餌性胃液分泌を定量している.

Schlesingerは指摘していないが, この方法によって空虚胃の胃液分泌量を知ることができることは明らかである. 中間層は, ビスマスーモンダミン混合物 [2]の投与直後に認められる (図2).

多量の食餌が入ると, 比重に応じた層形成がおこる. 重い食餌は胃液の下に位置して3層構造, すなわちガス (白), 胃液 (灰色), ビスマス造影剤 (黒) が認められる. 我々はあらためてこれが正しいことを確認したが, 臨床ではこの方法をあまり使用していない.




図1, 図2. 食餌性分泌がある胃では, 摂食直後は沈殿していない大量の食餌内容が図1のように認められるが, しばらく経つと灰色の中間層が認められる (図2). Schlesingerによれば, これが食餌性胃液分泌を示す所見である. 同様の像が, 事前にビスマス造影剤を投与した空虚胃において食餌の直後に認められるものが, 非食餌性分泌, すなわち異常胃液分泌 (Parasekretion) である.

<sup>†</sup> Institut für radiologische Diagnostik und Therapie im k. k. Allgemeinen Krankhause in Wien (Leiter: Doz. Dr. G. Holzknacht) [オーストリア・ハンガリー帝国ウィーン総合病院放射線診断・治療部門. 指導: G. Holzknacht 講師]

その理由は, 筆者が別の方法を見出したこと, また Schlesingerの方法は一般に行われている一期的な胃のX線検査法に組み込めないことである. そこで以下, 我々の新しい方法について解説する.

本法の新規性は, 空虚胃における胃液の存在にこれを応用したことで, この本法自体は別の目的に既に行われている.

Kästle[3]は, 胃内の液体の滞在時間を調べる目的で以下の方法を用いている. 被検者には, 目的とする液体のほかに, 2個のビスマスを含むX線不透過性カプセルを服用させる. 1つはビスマスが充填されており液体中で沈下するもの, もう1つは空気を多く含み液体中で浮遊するものである. 飲水量に応じて胃内で2つのカプセルの距離は増大し, 胃内容排出の過程では次第に減少して, やがて隣接するかあるいは同じ高さに位置するようになる (図3). この方法は, 特に von Heukamp[4]によって, 既に多くの症例で詳細に検討されており, 一般的な飲料の排出時間について多くの非常に興味深い結果が得られている. M. Cohn[5]も, この沈下カプセル, 浮遊カプセルを, 粥状内容物の胃排出時間の測定に応用している.

このような2つのカプセルによって, 食餌内容を確認したりその量によって経口摂取を評価したりできるのみならず, 空虚胃が産生する胃液量を知ることができる可能性については, 未だ報告がない.

空虚胃の状態でカプセルを服用させると, 2つのカプセルは胃の底部に隣接して認められるが, 異常胃液分泌がある場合は, 上下に距離を隔てて並ぶようになる (図4, 図5).

一見簡単な方法であるが確実にを行うには, 以下のようにいくつかの注意が必要である.

胃管挿入時に投与された内容物が胃内に存在しないという必須の前提条件は, 胃管検査の場合は吸引された

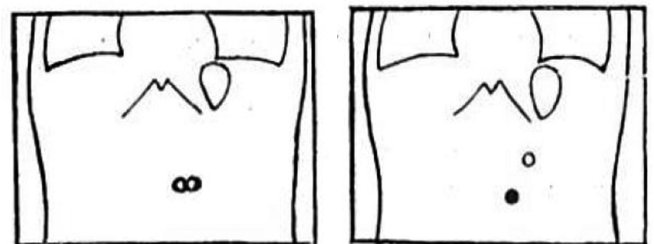


図3. 食物, 胃液ともに無い胃. カプセルは胃の最深部に隣接している.

図4. 食物はないが異常胃液分泌がある胃. カプセルは内容に応じた距離を隔てている.

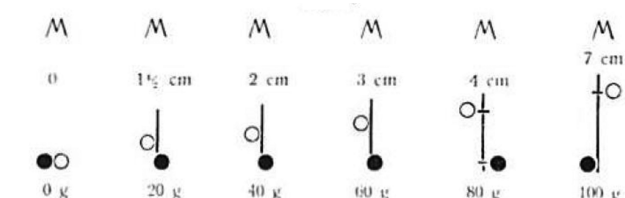


図5. 正常胃。M：剣状突起。水0～100grを投与した場合の浮遊カプセル，沈下カプセルの位置と上下距離 (cm)。

液体が残渣を含まず，純粋な胃液のみからなることで確認できるが，X線検査の場合は，検査前に投与した食餌の残渣のうちビスマスを含まない部分については見えないので，必ずしもこの条件を保証できない。検査施行前に胃が空虚であることを確認できなければ，本法は不正確なものになってしまう。しかし，通常の胃のX線検査では，いずれにせよ必ず行われる運動機能検査の後に本法を行うことにより，この条件を容易に確認できる。すなわち，6時間後に目に見える食餌内容が排出されていることを確認できれば，沈殿性のビスマスも消失しており，従って残渣が残っていないことは確実である。従って，この方法は自ずから運動機能検査の後に施行することになる。まずこうして胃が空虚であることを確認したら，次にカプセルを投与する。筆者らは，Holzknecht 研究所，Bier 病院 (Berlin) [6]，その他多くの施設で行われているこの Haudek[7] により推奨された方法に従い，試験食後 6 時間で運動機能性検査を行ない，原則として腸管への分布後に排出時間を評価しているが，今のところ胃液に関しては問題なく空虚胃の検査を行っている。なお残渣を認める場合は，夕刻に新たな試験食を与えたり，あるいは夕食にビスマス水を投与することが推奨される。こうすることにより，翌日には，空虚な状態で分泌検査を施行できる。少量の残渣をみる症例の多くは，一晩を経て，例えば 12 時間後には残渣は消失するので，このような前処置の必要もなく，翌朝には空虚であることを保証できる。一方，残渣が多い場合，たとえば 6 時間後に食餌が全くあるいは半分も排出されない症例は，ほとんどが筋性麻痺の状態にある陳旧性幽門狭窄で，胃内容の排出は期待できない。このような胃では，通常の食餌間隔では胃を空虚にすることができず，我々の方法は適用できないが，実際にその必要はほとんどないといえる。

もう一つの前提条件は，カプセルを水なしで服用することである。さもないと 2 つのカプセルの間に距離ができてしまうからである。カプセルあるいは錠剤を水なしで服むことが難しい患者が少数ながらいる。これは，特に 2 つの状態に因と考えている。1 つは咽頭過敏症，もう 1 つは無力体質における他の管腔臓器の無力症 (Stiller) に見られるような咽頭無力症 [8] であるが，これ以外の場合もある。

カプセルの状態とその服用の方法については，別の

面でも考察が必要である。カプセルが，他のものを飲込んだあとでもある程度の時間，食道にとどまることは稀ならずあり，特に食道無力症の場合，カプセルが小さい場合には，これがおこりやすい。またカプセルが虚脱した胃壁内に落ち込むことによって，空虚胃内で最深部に到達しないことがある。従って，既に Kästle[9] が別に述べている通り，虚脱した胃壁に捕捉されないように小さなカプセルを使うことが推奨される。このような問題は，ほとんどの場合以下のような方法で解決できる。

我々は，Kästle [9] に準じてそれぞれ 2 個の浮遊カプセル，2 個の沈下カプセルを続けて投与している。すなわち 4 個のカプセルを投与し，その後水を飲ませる。嚥下が困難な場合は，落ち着くまで口に含ませておく。嚥下後は透視で確認し，カプセルの一部が食道にとどまっている場合はできるだけ大きな，食道検査に使うような 3～5g の炭酸ビスマスを含む軟らかいゼラチンカプセルを追加するか，さらに数個の浮遊カプセル，沈下カプセルを投与する。これにより小さなカプセルを胃に送り込むことができる。

カプセルが胃内で最深部よりも頭側に固定して動かない場合は，前屈，呼気，嚥下運動機能 (おそらく反射による胃の緊張低下による)，用手的圧迫などによりカプセルを有効化する。

沈下カプセルが実際に胃の下極に到達しているか否かは，胃の上を指あるいは圧迫手で深く押ししてみるとわかる。カプセルが最深部に位置していればさらに下に動くことはなく，左，右，または上方に移動する。

一方，通常の胃充盈で非常に下極が深い場合など，透視所見に疑念を生ずる症例も稀にある。例えば，砂時計状の胃において高位の狭窄部があり，胃内容が順次充填されていくような例では，カプセルは隣接して見えていても実際にはひとつも下極に到達しておらず，砂時計胃の下半部に胃液だけが存在するような状況で，この場合は前述のような異常胃液分泌検査は施行できない。

浮遊カプセルが実際に浮遊しているかについては，Kästle が提唱し，Heukamp が普及させ，著者が実証した方法，すなわち透視でカプセルのある位置の下部を叩打することにより，跳びはねるような特徴的な運動機能を確認することで知ることができる。

この方法をルチーン検査として確立すべくつとめた後，さらに空虚胃において可及的少量の胃液検出という，頭記の問題に取り組んだ。本法の精度が，最も軽微な現象を検出する点に依ることは自明である。Kästle [10] は，30g の胃液をルチーンに証明しようとしている。Heukamp[11] は，多くの症例からルチーンに 15mL を証明しようとして，このような少量



の胃液でも、水なしで服用した胃の底部に位置するカプセルは明瞭な上下距離において認められ、30mL でも確実に証明し得たとしている。我々の経験もこれに一致し、健常胃における 30mL の胃液は確実に見逃すことはない。しかし異常胃については、必ずしもこれが当てはまらないことを付記しておく必要がある。特に前庭がほとんど水平位にあったり、軟らかい彎曲部が左から右に牽引されているような位置異常がある場合は、鉤状胃にくらべて最小検出量が増加せざるを得ない。また高度に拡張し、充盈状態において皿状の広い底面を示すような胃では、空虚状態においてもやはり広い底面をもつため、少量の胃液を証明することは非常に困難である。

臨床の実際においては少量の胃液分泌も検出できることを示したが、これで十分かという点については検討を要する。Schüle らの研究 [12] により知られている特徴的な事実として、胃は空虚状態にあっても胃管検査では完全に空虚ではないことがあげられる。これが胃管の刺激によるものか、嚥下された唾液によるものか、あるいは生理的に持続的な分泌が存在するのか、という点については未だ不明である。多くの症例では 0～10mL の胃液が認められるが、生理的胃液量と異常量の境界については、Schüle は 2～23mL 以上とし、さらには 50mL 以上という記述もあり、また多くの研究者が 100mL としている。100mL とすれば、正常例を異常と誤ることはないが、異常例が見逃されることもありうる。我々は、実際の経験から約 30mL 以上を異常胃液分泌としている。

以上のように、我々の方法はこの程度の量で明瞭に陽性となることから、臨床応用の手段として適切であるといえる。しかし生理的胃液量を知ることができるかについては定かではなく、まずは異常な変化を捉える方法といえる。

絶対的精度についてはここまでとし、以下相対的な精度について述べる。胃液検査の精度に比較すると本法は優れていると考えられる。一般的な知識として X 線検査の登場後、胃液検査は残渣が多いとしばしば結果が得られないことは良く知られたことである [13]。Kästle [14] は、胃管検査では胃が空虚と考えられる場合も、カプセル法ではしばしば少量の液体を証明すると述べている。

カプセルの上下距離から胃液量を評価することは、異常胃液分泌の証明ほど容易なことではない。胃の横幅は勘案されていないため、これを正確に知ることは難しい。自験例では、Rieder 検査食<sup>\*2</sup>後の胃の頭尾長が、27, 28, 25, 24, 26, 30, 24, 25, 24, 20, 26, 23cm の各症例において、飲水 200g 時のカプセル間距離はそれぞれ、16, 13, 16, 18, 16, 22, 17, 8, 14, 12, 16, 14cm (平均値 16cm) であった [15]。この意味で、臨床的に

異常胃液分泌の量は、少量 (カプセル間距離で証明できる程度)、大量 (Rieder 検査食後程度)、中等度 (両者の中間) といった程度で充分である。

胃の検査の実際的な手順としては、周知のごとく運動機能検査を同時に行って 1 回で検査を完了することが可能である。Haudek は、運動機能検査のために、主検査の 6 時間前に一定の検査食を与え、あらためて 2 回目の検査をしている。筆者らは、上記のように従前の検査を長びかせることがないように、以下のような異常胃液分泌検査を考案した。すなわち、ビスマスーモンダミン造影剤の投与とそれに引き続く検査食摂取直後の中間層の評価 (Schlesinger) を、運動機能検査と 2 回目の検査の間に挿入する。ビスマス水の投与は、あきらめざるをえないが、我々は 2 回目の投与にこれを先行させている。しかしこれは非常に重要で、いかなる症例においても省略することはできない。こうすることによって、液体が低濃度化して濃厚なビスマスの急速沈殿、幽門への刺激不足を防止し、単純に検査食を投与する場合におこるような高度狭窄、深い潰瘍のニッシェ、皺襞、分葉状腫瘍の谷状陥凹、微細な管状構造の見逃し、十二指腸の充盈不良なども防止できる。しかしこのビスマス水の水分は、その後のビスマスーモンダミン検査食の投与に際して常に中間層に現われるので、異常胃液分泌とは区別できなくなる。

例を挙げると、患者に自宅で 7 時間前にビスマス 40g を含む小麦粉 300g を服用させ、午後 1 時に透視で残渣を確認する。残渣がなければ、水なしでカプセルを服用し、距離を測定する。その後直ちに、ビスマス水を、ついで 2 回目の造影剤を投与する。少量の残渣がある場合は、カプセルによる異常胃液分泌検査は胃が空虚な翌日に行う。大量の残渣がある場合は、確実なものとするために夕食にビスマス水を与え、翌日空虚な状態でカプセル検査を行う。これによって同時に、停滞時間が狭窄と幽門痙攣性運動機能障害の鑑別境界とされる 12 時間を超えるかどうかを正確に検査することができる。

## 症例

以下の症例報告の目的は、異常胃液分泌の完全な症候学的研究ではなく、本稿に記した技術的方法を個々の症例で実証することにある。しかし、この少数例においても、異常胃液分泌の有無、他方では運動機能性や塩酸度との間に一定の関連が認められるので、以下のように症例をグループ分けした<sup>\*3</sup>。

### グループ I. 健常胃で異常分泌検査が陰性例。

症例 1. Dr. K. F. 20 歳。健常胃。X 線所見：臍下横突起までの鉤状胃、胃空虚時間 3 時間 10 分。異常胃液分泌：陰性。カプセルは隣接して認められた。

グループII. 他覚所見なし. 胃疾患の病歴がないか、あるいは確実な病歴がない例.

症例 2. Katharina J. 21 歳 (1911 年 10 月 13 日, 第 11 例, Pal 教授の教室から紹介). 1 年前から不規則に発生する心窩部痛. 食思良好, 食餌全量摂取, 便通正常, 体重減少 5kg. X 線所見 (助手 Haudek 医師): 形態, 運動機能性ともに正常所見. 異常胃液分泌: 陰性. カプセルは隣接して認められた.

症例 3. M.K. 30 歳 (1911 年 10 月 30 日, 第 1 例). 長年にわたる過酸症状. 空腹時および食後 2 時間半に心窩部の圧迫感. 便秘. ヒステリー.

X 線所見 (Holzknecht 講師撮影): 胃空虚 4 時間後, 形態, 運動機能性ともに正常所見.

異常胃液分泌: 陰性. カプセルは隣接.

さらに我々は, 従前の研究から推測されるように, 胃内容の停滞に関連する病像がときに異常胃液分泌を示す可能性を追求すべく, 幽門狭窄の症例, 形態学的にはおそらく正常な幽門の痙攣による運動機能障害の症例を検討した.

症例 4. Salomon D. 44 歳 (1911 年 10 月 13 日, 第 11 例, Neusser 教授の外来から紹介). 8 年前, 数ヶ月持続する強い胃症状, 食思不振があった. 3 年前, 4 カ月にわたり同様の症状. 嘔吐なし. 1 年半前「胃カタル」があり, 強い呑酸があった. 血液混入なし. やや深部に胃の圧迫感. 嘔気あり, 嘔吐なし. 肉食にて嘔気, 肉および野菜食にて胃痛. 牛乳, 穀類, 鶏肉は摂取良好. 7 カ月前よりい痩. 25 年前に梅毒の既往. 体格中等度, 発達良好な男性. 腹部に圧痛なし, 触診正常. 検査朝食<sup>\*4</sup>: 遊離塩酸 25, 総酸量 45.

X 線所見 (Haudek 医師): 運動機能検査食後 6 時間で半量が胃内に残存. 高度拡張なし, 幽門の右方距離に特記すべきことなし, 深い正常の順方向性蠕動. 適度に代償された幽門狭窄が既存することが強く推測された.

翌日, ビスマス排出後に行われた異常胃液分泌試験では, カプセル間距離 2 1/3cm, すなわち少量の異常胃液分泌と考えられた. 高度の幽門狭窄では, 胃内容を完全に空虚にすることができないので前述の通り異常胃液分泌検査は施行不可能であるが, ここでは問題ない.

症例 5. Josef D. 41 歳 (1911 年 11 月 13 日, 第 7 例. Neusser 教授の外来から紹介). 5 年前から時々胃症状, 特に空腹時痛, 夜間に鈍痛. 9 カ月前に血液を混ざる嘔吐 1 回. しばしば呑酸. 食思良好. 総酸量 46, 遊離塩酸 6, 乳酸陰性.

X 線所見: 臍下 3 横指に幅 4 横指の胃を認め, 横方向にやや拡張, 緊張やや低下. 深い蠕動, 食後 6 時間

で約半量の残渣. 幽門および小弯領域にびまん性の圧痛.

6 時間後に残渣があったが異常胃液分泌の検査を施行し, 鑑別診断 (軽度の狭窄を伴う幽門潰瘍, 幽門痙攣を伴う幽門遠位の潰瘍, あるいは十二指腸潰瘍) には立ち入ることなく, その結果のみ評価することとした. 残渣と塩酸量亢進を伴う他の症例と同じく, 異常胃液分泌が認められた. カプセル間距離は 4cm であった.

症例 6. M.C., 24 歳. 1911 年 10 月 16 日 (Neusser 教授の外来教授の外来から紹介). 4 年前, 5 カ月間にわたって胃病変が持続, その後も 2 年間症状があった. 1 年前から同様の症状: 食思不振があるが食餌はすべて摂取している. 肉食後に心窩部痛, 特に午後から夜に強い. 牛乳, 卵, 野菜では症状はない. 睡眠良好, 便秘. 体格頑健, 今回の病期期間中に体重減少 4kg. 検査朝食: 塩酸 23, 総酸度 46, 乳酸陰性. X 線所見 (Haudek 医師): 胃はやや延長, 臍下 3 横指, 尾側の拡張なし, 全周性の粗大壁異常を示唆する所見なし. 6 時間後に相当量 (食餌量の約 1/4) の残渣.

この症例は, 病歴から再発潰瘍が疑われるが, X 線検査でも明らかな軽度の運動機能障害の所見があり, この疑いを強く支持するものである. しかし, 運動機能障害が限局性の活動性潰瘍によるものか, あるいは潰瘍瘢痕による狭窄によるものかという問題は残る. この問題はただちには解決できず, 検査を繰り返し, 特に潰瘍の治療によって同じ検査食による検査で運動機能障害が残存するか変化するのを見きわめる必要がある. 我々はこの症例を, 我々の方法論の検証に供し, その結果, 自覚症状に乏しい病態を描出することができた.

前日の早朝空腹時にビスマス水後に投与されたカプセルのうち, ひとつは胃の下極に到達し, もう 1 つは浮遊して前述のように振動していた. 両者の距離は 5cm で, 異常胃液分泌があるものと考えられた. 胃液量は中等度と考えられる.

運動機能障害と塩酸分泌のある症例では, 一貫して異常胃液分泌が認められた. また, 臨床的あるいは放射線学的に, たとえば穿孔潰瘍の Haudek 症候群<sup>\*5</sup>のような胃所見を呈するが, 検査朝食に異常を認めない症例はいずれも, 運動機能障害がある限りは, 異常胃液分泌が認められた. 以下にその例を示す.

症例 7. F.R. 34 歳. 1911 年 10 月 10 日. 第 10 例 (Other 教授外来より紹介). 10 年前より数ヶ月毎に胃症状. 上腹部痛. 食後 75 分で嘔吐, 液体摂取後でも同様. 空腹時痛なし, 夜間痛なし. 体重が増減. 1 年前から同様の症状が持続. 吐血なし. 便通正常. 検査朝食は施行せず. X 線所見 (Haudek 助手): 運動機能検査食の 7 時間後, その 1/3 が鉤状胃の遠位部と胃体



部小弯のニッシェ内に認められた。この局在診断は、2回目の造影で明らかになったもので、穿孔潰瘍のその他の特徴的所見をすべて備えていた。運動機能障害は、幽門遠位潰瘍による幽門痙攣の病歴から明らかであるが、幽門近位の別の潰瘍による軽度の幽門狭窄の可能性は否定できない。手術 (Büdigner 教授) により、潰瘍底にクルミ大の癌による幽門狭窄が認められた。異常胃液分泌検査では、カプセル間距離 5.5cm、中等度の分泌量であった。

症例 8. F.N. 34 歳。1911 年 10 月 12 日 (Pal 教授の教室より紹介)。生来健康。3 年前より不定期に胃症状。吞酸、嘔気、夜間を含め 2 時間持続する疼痛、しばしば粘液状の嘔吐。食思良好、食餌はすべて摂取。便秘、小塊状便。過去半年で体重減少 16kg。検査朝食は不成功。特記すべき現症なし。X 線所見 (Haudek 助手)：胃の形態に異常なし、残渣少量 (食餌の 1/8 ~ 1/4)。他覚的所見に乏しい病像であるが、異常胃液分泌検査の陽性所見により支持された。カプセル間距離は 3.5cm、中等量の分泌量であった。

このような症例から、以下のような考察にいたる。すなわち、異常胃液分泌は常に、酸性の胃内容を伴う運動機能低下と合併するのではないか、内容の停滞が一次的現象として刺激となり、食餌の排出後の分泌持続の原因となるのではないか、このような例に共存する分泌過剰が、持続的に減少することなく胃内容に追加され、二次的に異常に長い食餌内容の停滞を惹起する、つまり分泌異常は一次的現象なのではないか。

しかし、このような異常胃液分泌と運動機能障害の関連が必ずしも成立するわけではないことを、次の症例は示している。

症例 9. E.S. 1911 年 11 月 7 日。周期的に繰り返す胃の鈍痛、胃内容空虚時の耐えがたい空腹感。刺激物の摂取、短時間の大量飲食、睡眠不足で増悪する。痙攣型の便秘傾向。食思良好、体重に変化なし。検査朝食は略正常、塩酸はほぼ正常上限。X 線所見 (München の Rieder 教授の所見と、Holzknecht 講師が親しくも著者に供覧された所見が一致した)：食後 3 時間、やや対角状に位置する小さな胃には、特記すべき形態学的異常なし。異常胃液分泌検査でも同様の所見であったが、異常胃液分泌検査の陽性所見が、唯一の他覚所見であるだけでなく、この症例の病態を十分説明するものであった。

症例 10. E.P. 19 歳。1911 年 11 月 13 日 (Pal 教授の教室より紹介)。生来健康。本年 5 月より胃症状。初期には、食後長時間たってからしばしば嘔吐。血液混入なし。吞酸。食思減退。現在は、胃部の焼灼痛のみ。検査朝食は施行できず。便秘、少量の硬便。数ヶ月で 8kg の体重減少。X 線所見 (Haudek 助手)：形態、運動機能ともに正常胃。異常胃液分泌検査：陽性 (カ

プセル間距離 6cm、中等量の分泌)。これが唯一の異常所見であった。

症例 11. H.R. 24 歳。1911 年 10 月 5 日 (Neusser 教授外来より紹介)。7 年前より間欠的な心窩部痛。最近半年間、ほぼ毎日胆汁性嘔吐。血液混入なし。7 年前より腎炎。検査朝食は施行できず。X 線所見 (Haudek 助手)：形態、運動機能ともに正常胃。異常胃液分泌検査：陽性 (カプセル間距離 4cm、中等量の分泌)。

胃内容停滞にもかかわらず異常胃液分泌がない例は、胃液欠乏症以外に経験していない。

#### グループ V

症例 12. J.F. 48 歳。1911 年 10 月 23 日 (Schulz 講師の外来より紹介)。10 年前からときどき胃症状。食後の鈍痛。嘔吐なし。食思良好。数年前から食思減退、しばしば嘔吐。便秘。肉食忌避なし。食後半時間で疼痛、安静にて軽快。体重減少があったがほぼ回復。検査朝食：胃液欠乏症。その他所見なし。肉食後も胃液欠乏。現症に特記すべきことなし。X 線所見 (Haudek 助手)：臍下 4 横指に、無力性に長く伸びた胃が認められる。胃壁に特記すべき所見なし。食後 6 時間にて残渣ごく少量。胃液欠乏症以外には特に異常所見を認めない。無力症の存在にもかかわらず 6 時間という排出時間は既存の胃液欠乏症を考えると著しく長く、また非痙攣性の (おそらく癌性の) 幽門狭窄が疑われることから、この症例はしばらくの後に再検となった。沈下カプセル、浮遊カプセルは胃の最深部に隣接して認められ、すなわち異常胃液分泌がないことが示された。

胃内容の停滞と酸性内容が異常胃液分泌を惹起するという原則を考えると、異常胃液分泌を伴わない胃内容停滞は、おそらく遊離塩酸が欠如していることを推測させるものである。

症例 13. F.N. 女中、27 歳。1911 年 10 月 26 日 (第 5 例, Schlesinger 教授の教室から紹介)。4 年前に胆嚢疝痛、1 年前に盲腸炎にて手術。その他は健康。4 週間前より胃症状。食後 1 時間にて疝痛後に嘔吐。食思不振。スープ、野菜の摂取後にしばしば嘔吐。肉食後は稀。便通は規則的だが硬便。下血なし、吐血なし。体重減少 7kg。遊離塩酸欠如。X 線所見 (Haudek 助手)：胃はやや長く伸びているが形態的にはほぼ正常、運動機能性も正常。胃の上に一致して最大圧痛点。異常胃液分泌検査は陰性。カプセルは隣接。

以下の症例は、びまん性に浸潤する癌で、胃液欠乏症があり、胃内容を採取できなかった例である。

症例 14. A.P. 73 歳、1911 年 9 月 23 日、第 7 例 (Neusser 教授の外来より紹介)。生来健康。3 ヶ月前より高度の食思不振、胃症状、高度のろい瘦。検査朝食は施行せず。X 線所見 (Haudek 医師)：胃は縮小しており、びまん性萎縮が疑われた。輪郭は平滑、不整なし。Rieder 検

査食後6時間にて胃は空虚。臨床的に胃癌が疑われ、びまん性の胃縮小はこれを支持する所見であるが、確証は得られなかった。異常胃液分泌検査陰性。カプセルは胃の最深点に隣接して認められた。

遊離塩酸欠如では異常胃液分泌は起こらないということ、経験から蓋然的な仮定として認めるならば、ここから検査朝食なしに塩酸の存在を推論でき、これは検査朝食の禁忌例、拒絶例、不成功例が多いことを考えると実的な意義があるものといえる。このことは、以下の症例に示されている。

症例 15. C.S. 54 歳。1911 年 10 月 14 日、第 8 例 (Schütz 講師の外来より紹介)。14 年前より胃症状。食後 3 時間で腹痛。3 ヶ月より増悪。嘔吐、噯気、食思不振、体重減少 4kg。幽門領域に、卵大の可動性腫瘤を触知。検査朝食：なんらかの理由で未施行。X 線所見 (Holzknecht 講師)：胃は長く、左方に延長 (尾側はしばしば左腸骨まで下垂)、無力性の形状で、遠位部の明瞭な拡張を欠いていた。食後 6 時間にて中等量の残渣あり。触知される腫瘤は胃外にあり、腹部の右半に位置していた (胃は左半に存在)。X 線検査では、触知腫瘤の局在として胃は否定的であったが、病歴から潰瘍底の癌、潰瘍底の狭窄、活動性の開放潰瘍の疑いがあった。酸度状態が不明、停滞状況も不明確な状態で、病像の把握が望まれた。

異常胃液分泌検査では、カプセル間距離 3.5cm (略中等量の分泌) で、癌の可能性は後退した。

## 総括

1. ビスマスーモンダミン造影剤の投与は、Schlesinger が食餌性の胃液過剰分泌に供した如く、異常胃液分泌 (=空虚胃における胃液分泌) の証明にも適しており、1 回の X 線検査に組込むことはできないが、標準的な手法として推奨される。

2. 可視的な浮遊カプセル／沈下カプセルの投与法は、きわめて簡易な方法で、この点において空虚胃の胃管検査より優れた異常胃液分泌の証明方法である。

3. 胃排出機能は事前に運動機能検査食を投与して評価することができ、これは Haudek による 2 回投与法において実際的かつ多くの場合唯一可能な方法である。食物の停滞がある場合は 2 回に分けて検査する必要があり、次のような流れとなる：昼間に運動機能検査食、6 時間後に主検査、主検査で残渣がなければ異常胃液分泌検査、残渣があれば翌日に異常胃液分泌検査。

我々の症例は、本法の実証に資するものであったが、以下の推測についてはこれを立証するに足るとは考えておらず、さらなる追試を否定せず、推奨するものである。

4. 異常胃液分泌は、胃内容の塩酸の存在を示唆する

ものである。

5. 胃内容停滞下の異常胃液分泌の欠如は、遊離塩酸の欠乏を示唆し、胃癌による停滞の疑いを惹起するもので、既に報告されている幽門の小胃癌にみられる重要な症候群に並ぶ所見である。すなわち、食後 6 時間後に残渣、胃酸欠乏があり、形態学的に正常な胃所見は、6 時間後に残渣、異常胃液分泌を欠く、形態学的に正常な胃所見と同じ意義をもつ。

6. 潰瘍における異常胃液分泌傾向の問題。Reichmann が特発性分泌異常と称する、組織診断にて明らかに潰瘍やびらんを欠く症例にも異常胃液分泌が存在するか否かという問題、またモルヒネの影響による異常胃液分泌の可能性については、今回は検討できなかった。

## 【脚注】

- [1] 本誌 1910(14)
- [2] 他の賦形剤はビスマスを沈殿させるのでここでは推奨されない
- [3] Münchener medizinische Wochenschrift 1910(35). その他は 1906 年、我々の研究室で G. Schwarz が行った、沈下 / 浮遊カプセルの応用可能性に関する研究で言及されている。Zeitschrift für ärztliche Fortbildung 1906(12)
- [4] Berliner klinische Wochenschrift 1910(39)
- [5] ビスマスカプセルによる放射線学的胃運動機能検査について。博士論文。Würzburg, 1911.
- [6] Schmieden. Archiv für klinische Chirurgie. Bd 96 H 2
- [7] Haudek. Wiener med Wochenschrift. 1910
- [8] Holzknecht & Olber. Zeitschrift für klinische Medizin (71 巻 1-2 号)
- [9] Dr.C.Egger, J. Egger. Pharmazeutische Fabrik, Budapest & Pflüger, München. 価格：浮遊カプセル、沈下カプセル、いずれも 20 個 1.5 マルク。M. Cohn のカプセルはこの目的にはやや大きすぎる。
- [10] c.l. (訳注：[3] をさす)
- [11] c.l. (訳注：[4] をさす)
- [12] Berliner klinische Wochenschrift. 1895, 1113 頁
- [13] 理由についてはしばしば議論の対象となる。
- [14] c.l. (訳注：[3] をさす)
- [15] 100g の場合、約 12cm。胃内の液面は、一定の割合で排出される場合、内包力のため初めは緩徐に、最後は急速に低下する (Eisler & Kaufman. 第 7 回レントゲン学会 抄録集, 1911, Berlin).

## 【訳注】

\*1. Wismutmondaminpudding = コーンスターチにビスマス (蒼鉛) を加えた造影剤。Mondamin は商品名。

\*2. Rieder 検査食。Rieder-Mahlzeit (Rieder'sche Mahlzeit). Hermann Rieder が開発した消化管造影剤。原法は 350g の穀物粥、50g の炭酸ビスマスを混和。後に硫酸ビスマスを使用。[Rieder H. Beiträge zur Topographie des Magen-Darmkanales beim lebenden Menschen nebst Untersuchungen über den zeitlichen Ablauf der Verdauung. Fortschr Geb Röntgenstr 8:141-72,1905]

\*3. グループ I, II, V の記載はあるが、グループ III, IV は明示されていない。

\*4. 検査朝食。Probefrühstück : Ewald, Boas による胃液量検査を目的とする検査食。乾パン 2 片、水 150mL。

\*5. Haudek が記載した胃潰瘍の X 線所見：小弯側の憩室様突出 (= ニッシェ)、その内部の造影剤残留、半月状の気泡像、大弯側の陥凹などをさす